Национальный медико-хирургический центр им. Н.И. Пирогова
Санкт-Петербургский клинический комплекс

Северо-Западный региональный эндокринологический центр

Хирургическое лечение вторичного гиперпаратиреоза

Слепцов И.В., Черников Р.А., Новокшонов К.Ю.

Показания к оперативному лечению

Показания к хирургическому лечению

1. Артралгии
2. Миалгии
3. Мышечная слабость
4. Зуд
5. Рентгенологические признаки остеодистрофии
6. Переломы
7. Кальцификация костных тканей
8. Сосудистая кальцификация
9. Кальцифилаксия

4.2.3 In patients with CKD stage 5D, we suggest maintaining iPTH levels in the range of approximately two to nine times the upper normal limit for the assay (2C).

We suggest that marked changes in PTH levels in either direction within this range prompt an initiation or change in therapy to avoid progression to levels outside of this range (2C).

4.2.5 In patients with CKD stages 3–5D with severe hyperparathyroidism (HPT) who fail to respond to medical/pharmacological therapy, we suggest parathyroidectomy (2B).

KDIGO, 2009

10. Уровень ПТГ > 600? (800?)

Около 2,5% пациентов, находящихся на гемодиализе, требуют ежегодно оперативного лечения.

Decker P.A. et al. Subtotal parathyroidectomy in renal failure: still needed after all these years. World J. Surg. – 2001. – V.25. – P. 708-712.

Кальцифилаксия

Кальцифилаксия – некроз кожи

Al Beladi FI. **Catastrophic calciphylaxis in a patient with lupus nephritis and recent onset of end-stage renal disease.** Saudi J. Kidney Dis Transpl. – 2010. – V.21. – N.2. – P. 323-327

«Бурая» опухоль нижней челюсти

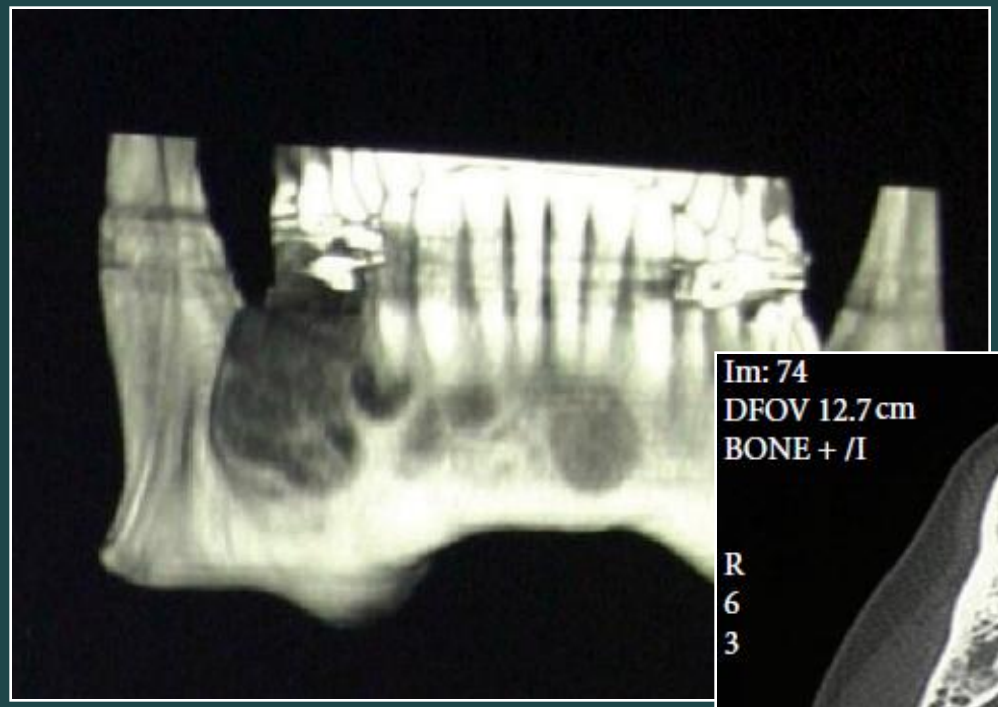

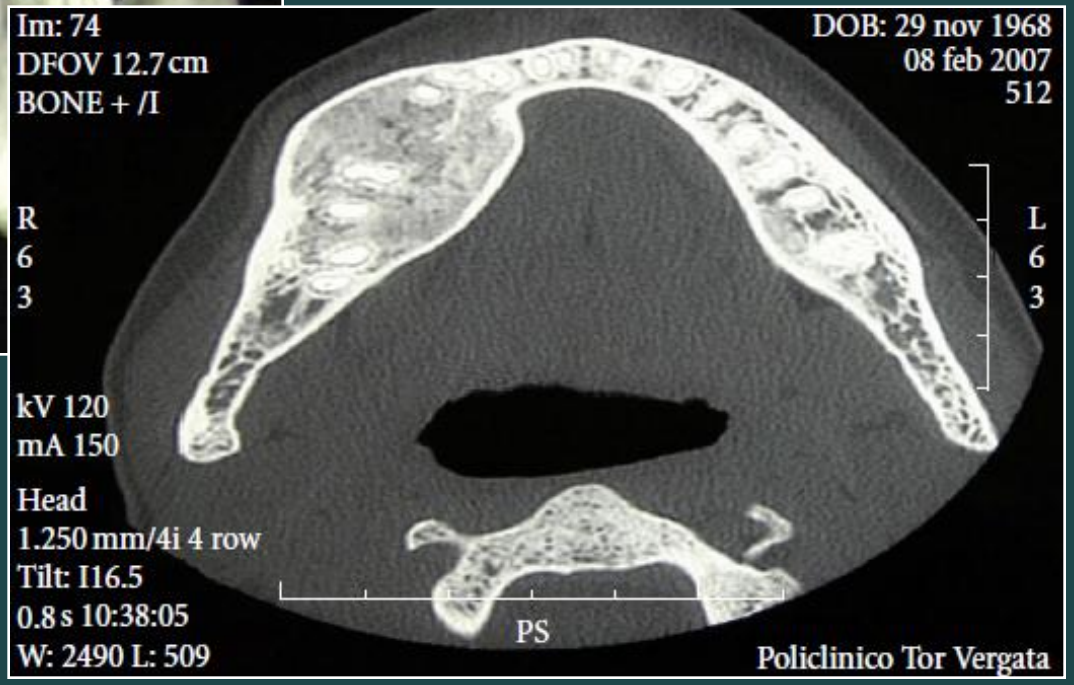

Di Daniele N. et al.
Brown tumour in a patient with secondary hyperparathyroidism resistant to medical therapy: case report on successful treatment after subtotal parathyroidectomy.
Int J Endocrinol. – 2009. – P. 827652

Ренальная остеопатия

Внекостная кальцификация

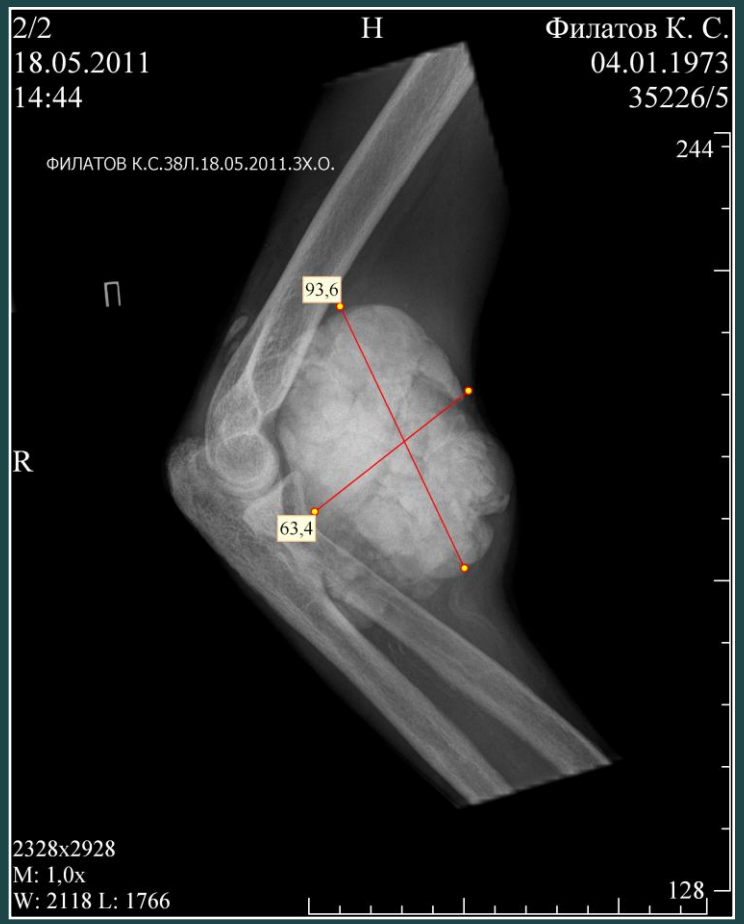

Визуализация пораженных ОЩЖ

Нетипичные места расположения ОЩЖ

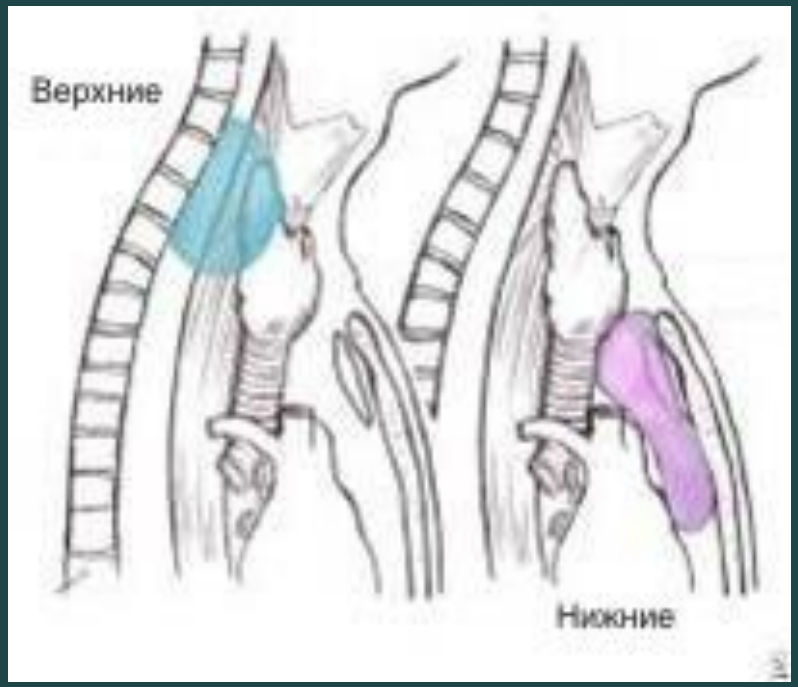

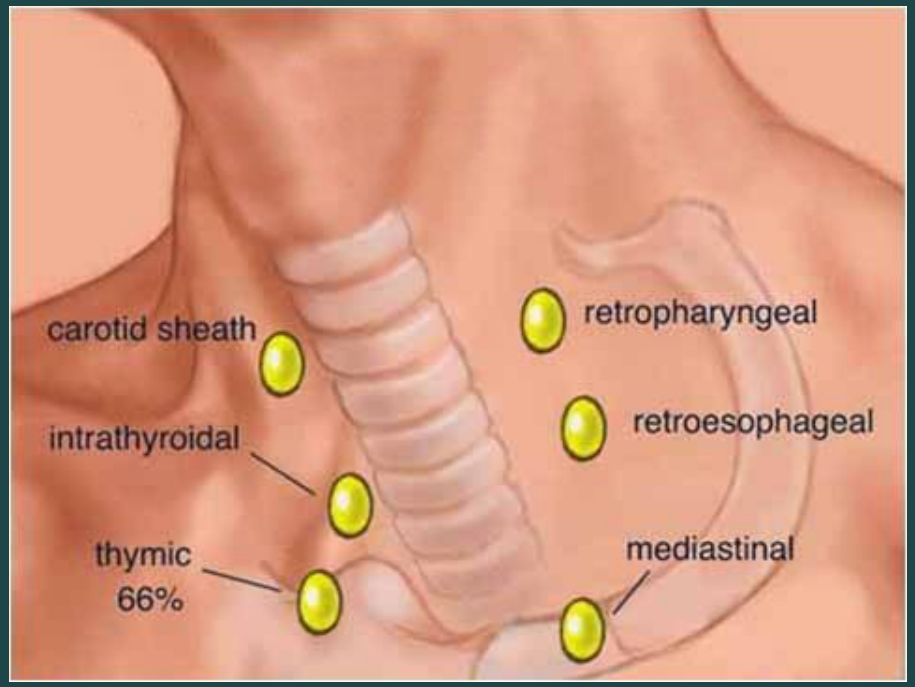

УЗИ околощитовидных желез

УЗИ околощитовидных желез

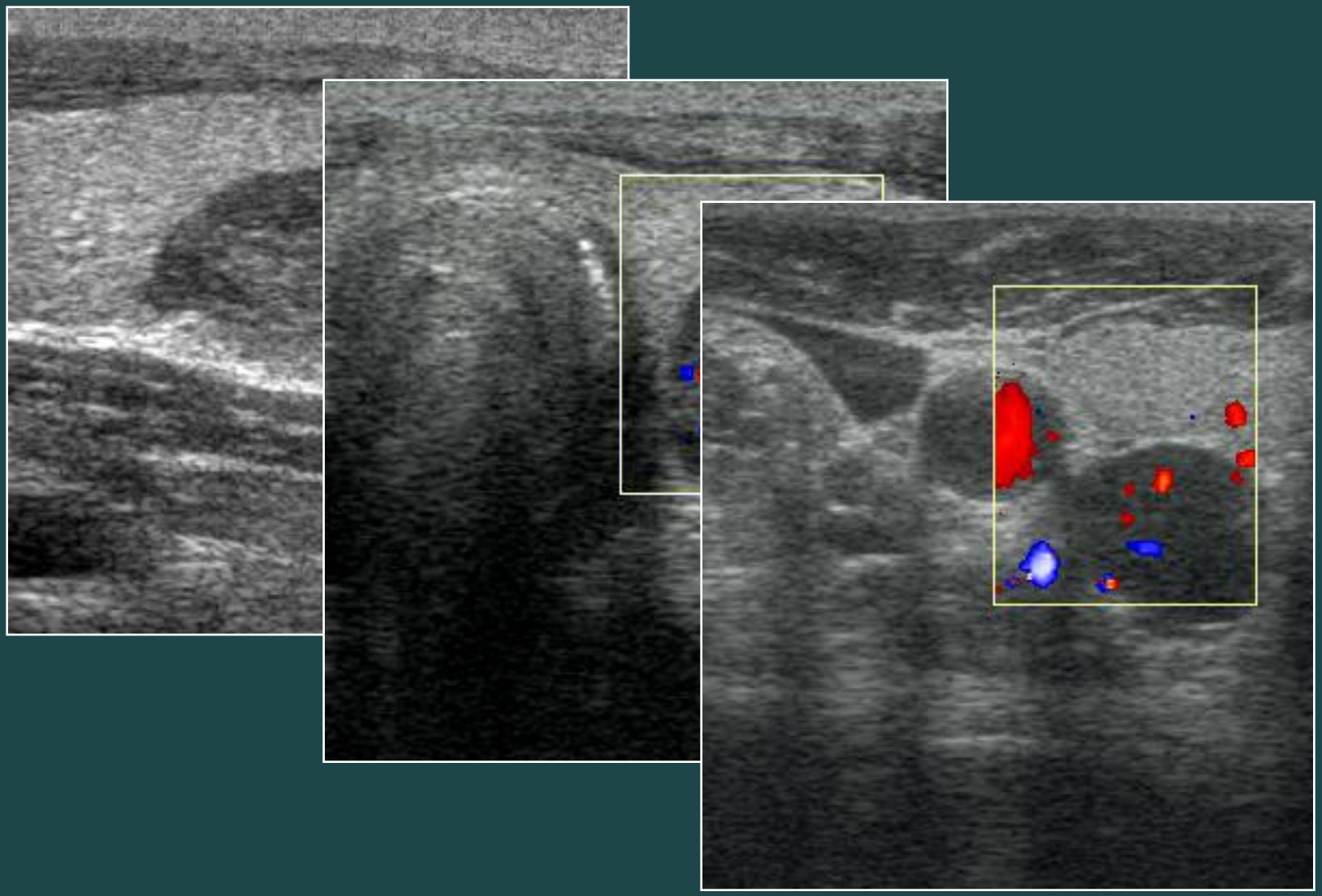

УЗИ околощитовидных желез

УЗИ околощитовидных желез

УЗИ околощитовидных желез

Субтракционная сцинтиграфия околощитовидных желез

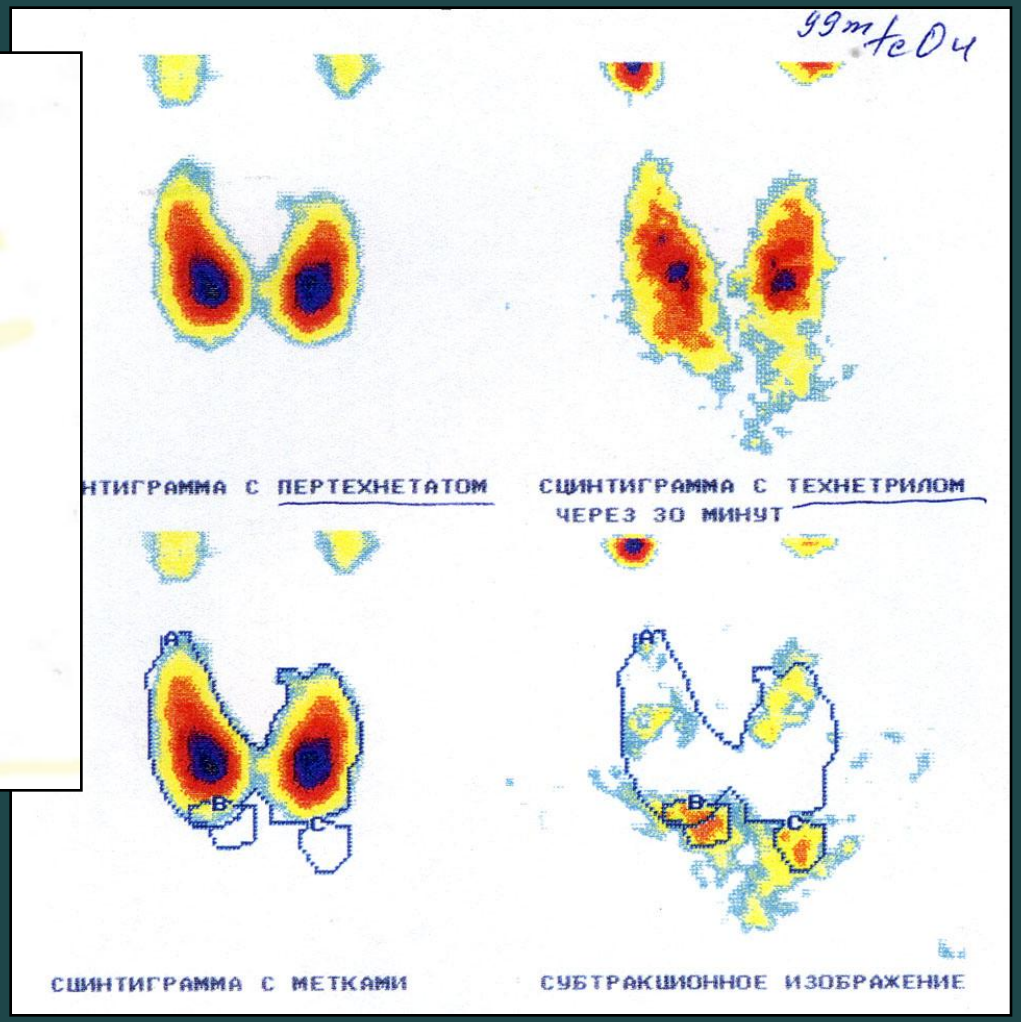

Мультиспиральная компьютерная томография с болюсным контрастированием

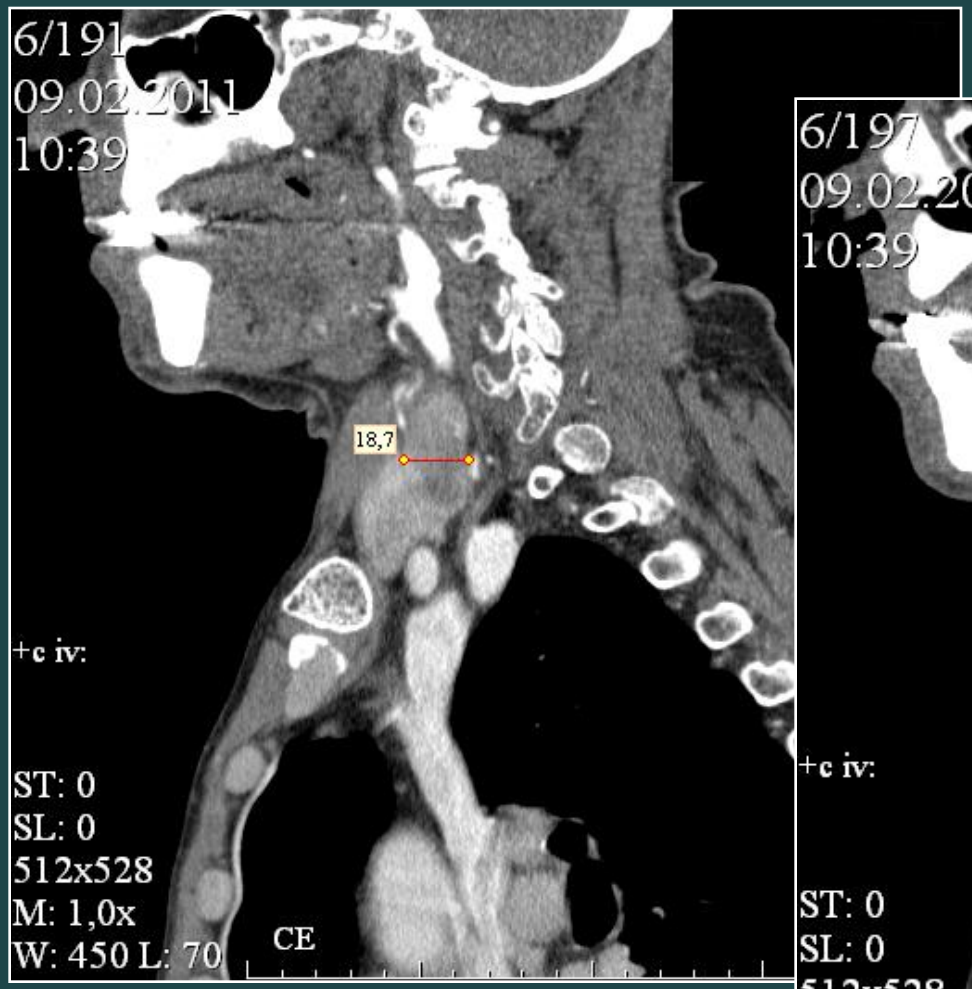

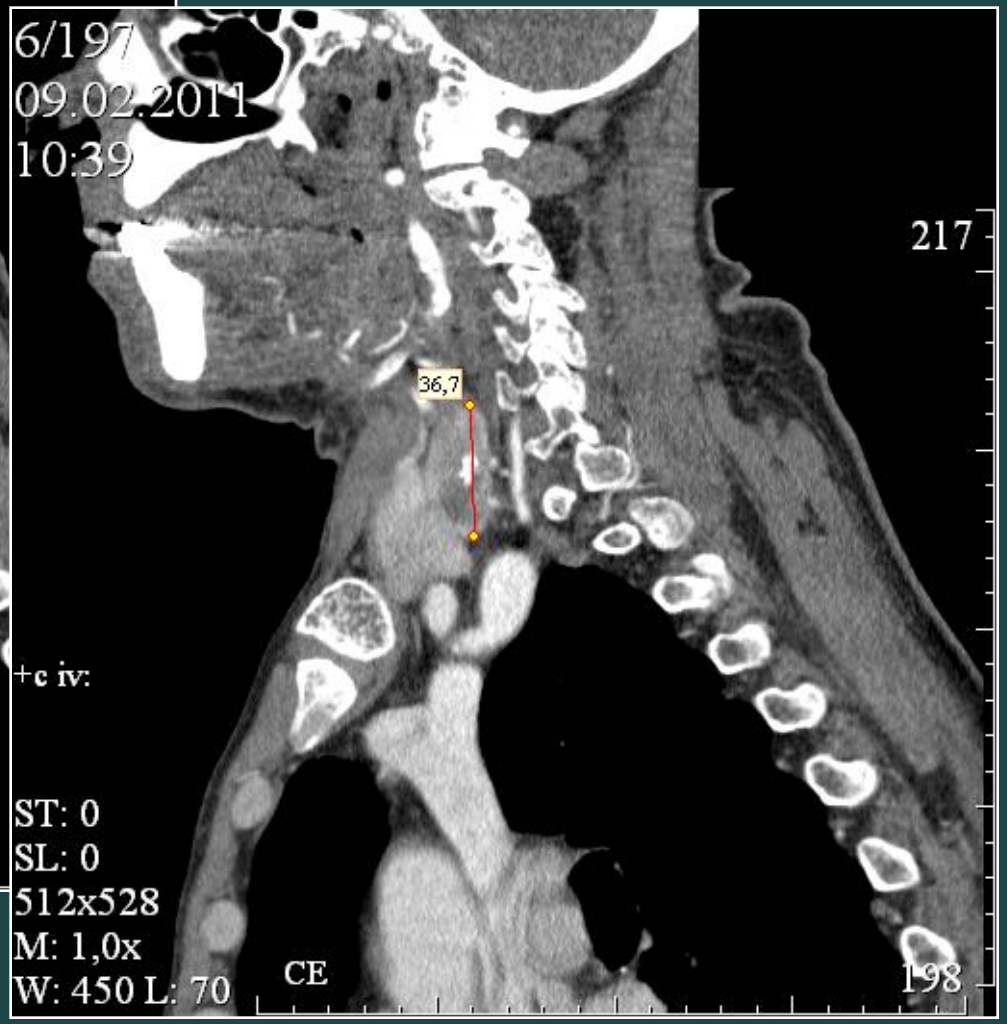

Мультиспиральная компьютерная томография с болюсным контрастированием

Пункция аденомы околощитовидной железы

Цитологическое исследование и результаты определения уровня ПТГ в пунктате

ФГУ «Северо-Западный окружной медицинский центр Росздрава»
СЕВЕРО-ЗАПАДНЫЙ РЕГИОНАЛЬНЫЙ ЭНДОКРИНОЛОГИЧЕСКИЙ ЦЕНТР
190103, Россия, Санкт-Петербург, наб. реки Фонтанки, д. 154
Тел. (812) 575-25-25, 676-25-25, 676-25-13
Факс (812) 676-25-06
www.gosmed.ru

С 1861 года

North-Western Regional Medical Center of Ministry of Health and Social Development
NORTH-WESTERN REGIONAL ENDOCRINE CENTER
154 Fontanka river embankment, St.Petersburg, Russia, 190103
Phone +7 812 575-25-25, +7 812 676-25-13
Fax +7 812 676-25-06
www.gosmed.ru

СЕВЕРО-ЗАПАДНЫЙ РЕГИОНАЛЬНЫЙ ЭНДОКРИНОЛОГИЧЕСКИЙ ЦЕНТР

ТОНКОИГОЛЬНАЯ АСПИРАЦИОННАЯ БИОПСИЯ

№ 101820

Дата: 29.10.09

Ф.И.О.:
Дата рождения: 16.03.1955

Результаты УЗИ и тонкоигольной биопсии

Левая доля:
– узел размером до 13 мм, изоэхогенный, четкие контуры, тонкий halo, кровоток перинодулярный.
ЗАКЛЮЧЕНИЕ: Цитологическая картина фолликулярной опухоли

Врач УЗИ-диагностики: Успенская А. А.
Врач-хирург: Тимофеева Н.И.
Врач-морфолог: Воробьев С.Л.

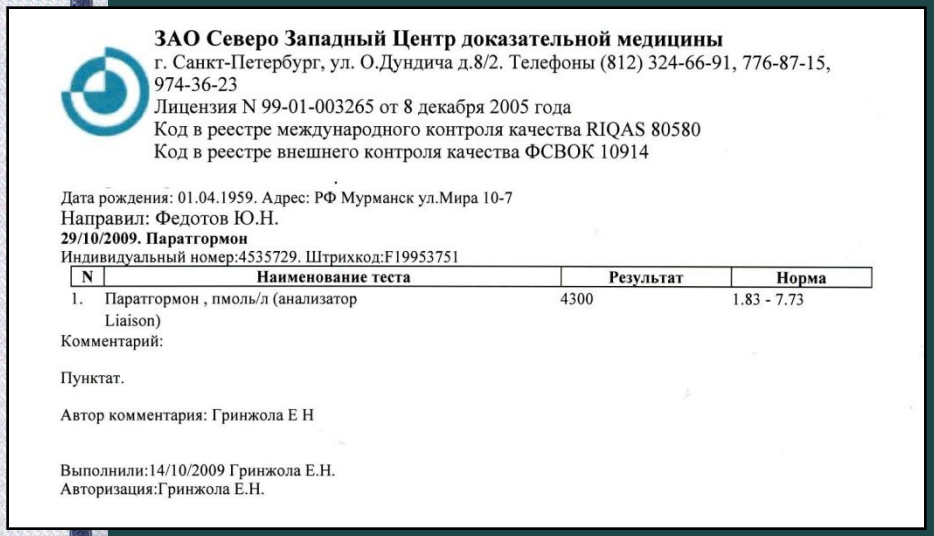

ЗАО Северо Западный Центр доказательной медицины
г. Санкт-Петербург, ул. О.Дундича д.8/2. Телефоны (812) 324-66-91, 776-87-15, 974-36-23
Лицензия N 99-01-003265 от 8 декабря 2005 года
Код в реестре международного контроля качества RIQAS 80580
Код в реестре внешнего контроля качества ФСВОК 10914

Дата рождения: 01.04.1959. Адрес: РФ Мурманск ул.Мира 10-7
Направил: Федотов Ю.Н.
29/10/2009. Паратгормон
Индивидуальный номер:4535729. Штрихкод:F19953751

N	Наименование теста	Результат	Норма
1.	Паратгормон , пмоль/л (анализатор Liaison)	4300	1.83 - 7.73

Комментарий:

Пунктат.

Автор комментария: Гринжола Е Н

Выполнили:14/10/2009 Гринжола Е.Н.
Авторизация:Гринжола Е.Н.

Среднее количество ОЩЖ, выявленных у первичных пациентов на этапе обследования и после операции

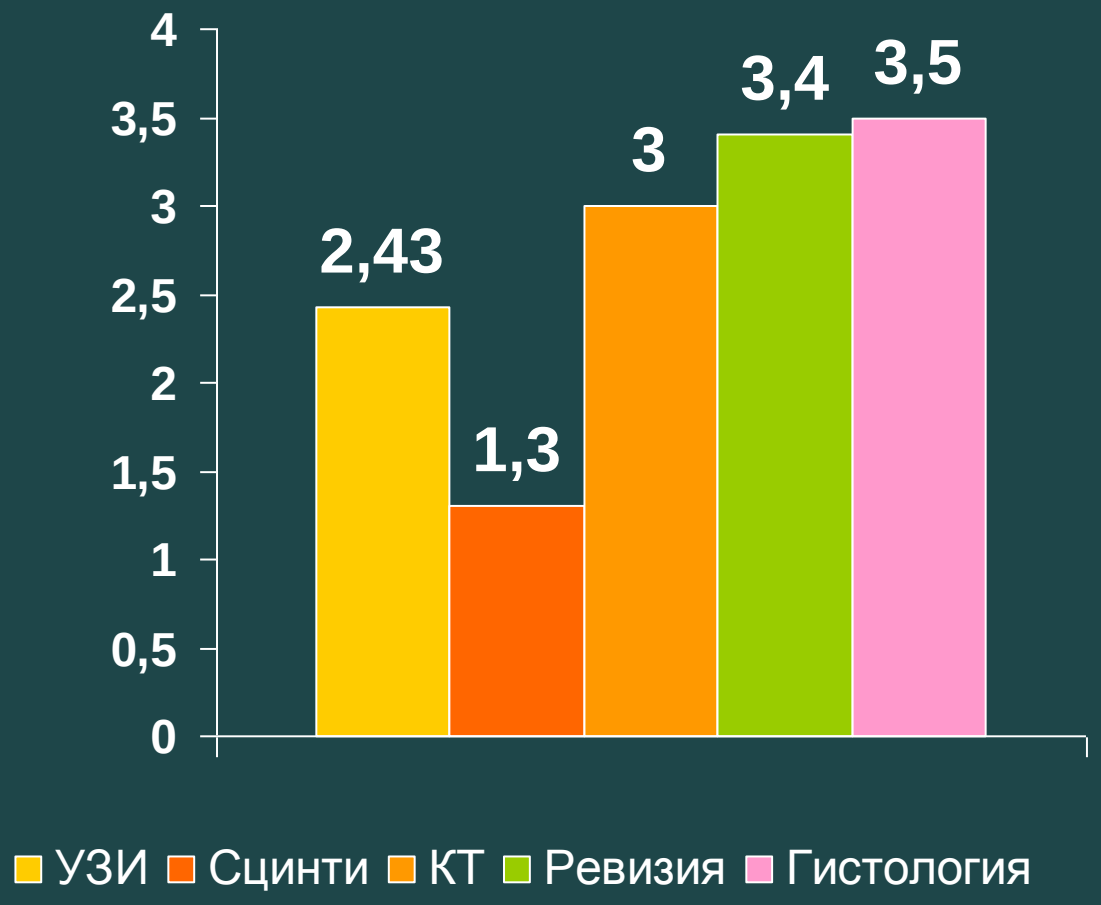

Пациент с невозвратным n. recurrens

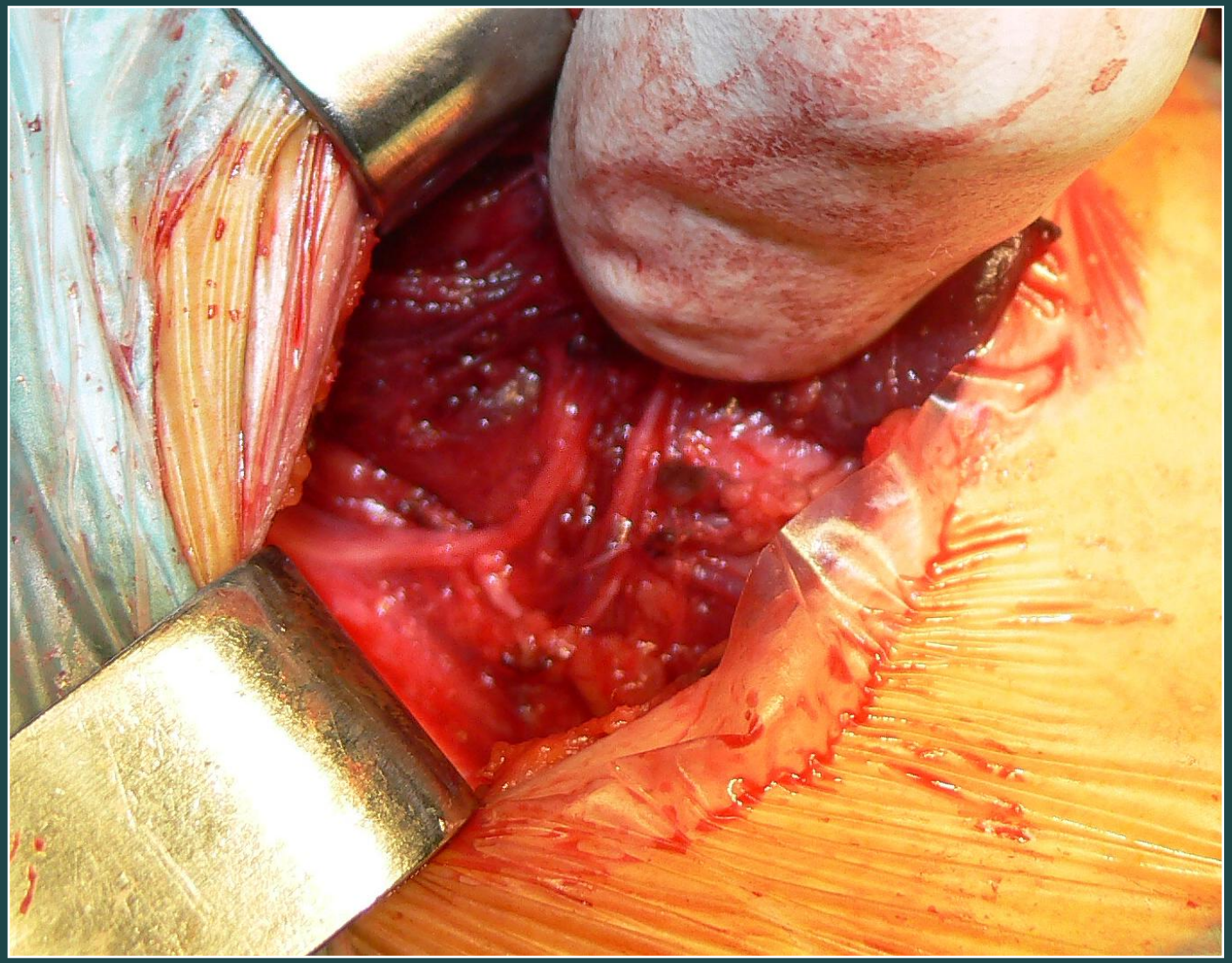

Хирургическое лечение вторичного гиперпаратиреоза

Stanbury S.W., 1960

Первая субтотальная паратиреоидэктомия по поводу вторичного гиперпаратиреоза

Ogg C.S., 1967

Разработал методику тотальной паратиреоидэктомии

Alveryd A., 1968

Разработал методику тотальной паратиреоидэктомии с аутотрансплантацией ткани околощитовидных желез

Wells S.A.,, 1975

Выполнил в клинике и популяризовал тотальную паратиреоидэктомию с аутотрансплантацией ткани околощитовидных желез

Распределение пациентов с ВГПТ по регионам

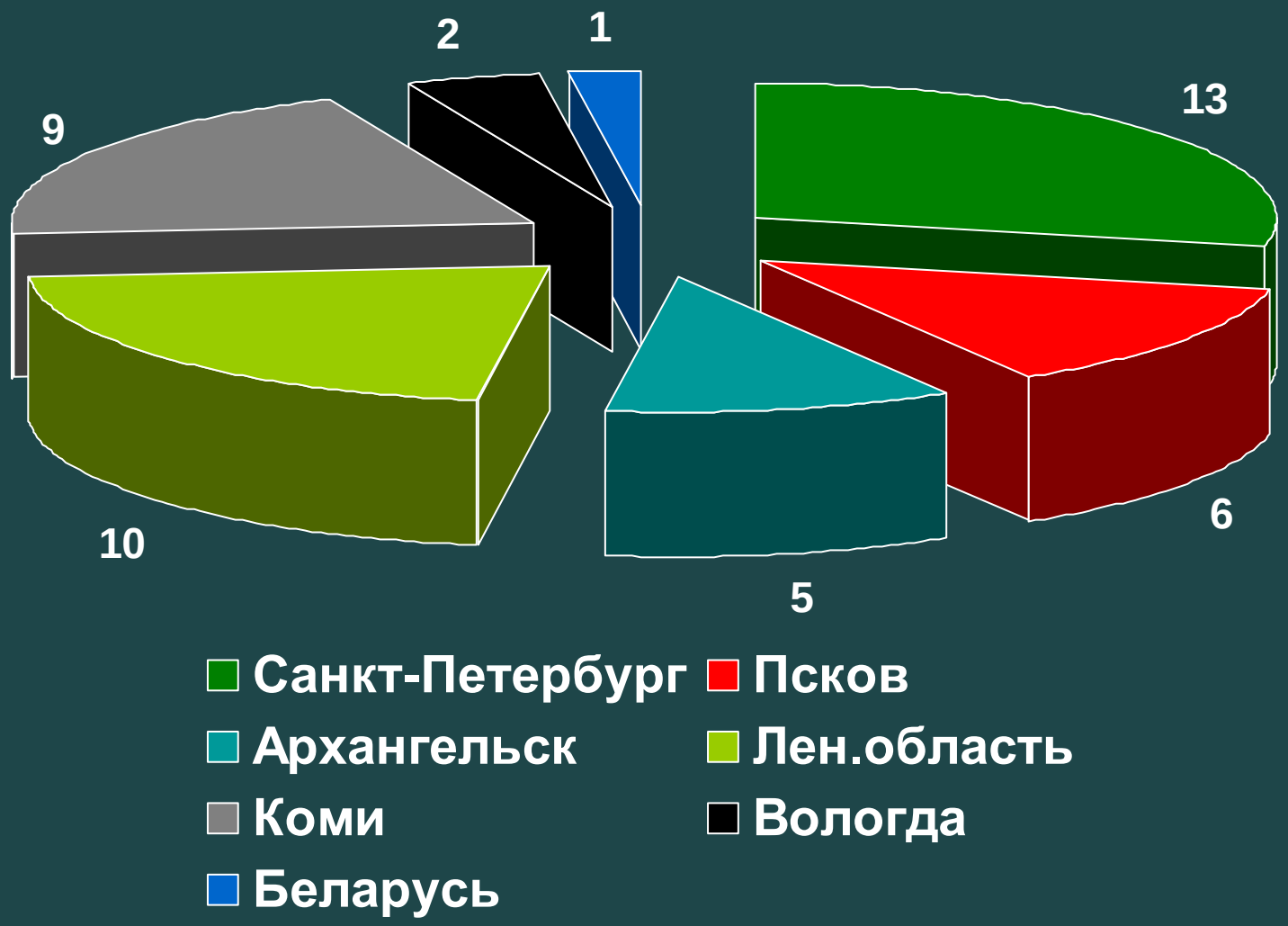

Показания к оперативному вмешательству

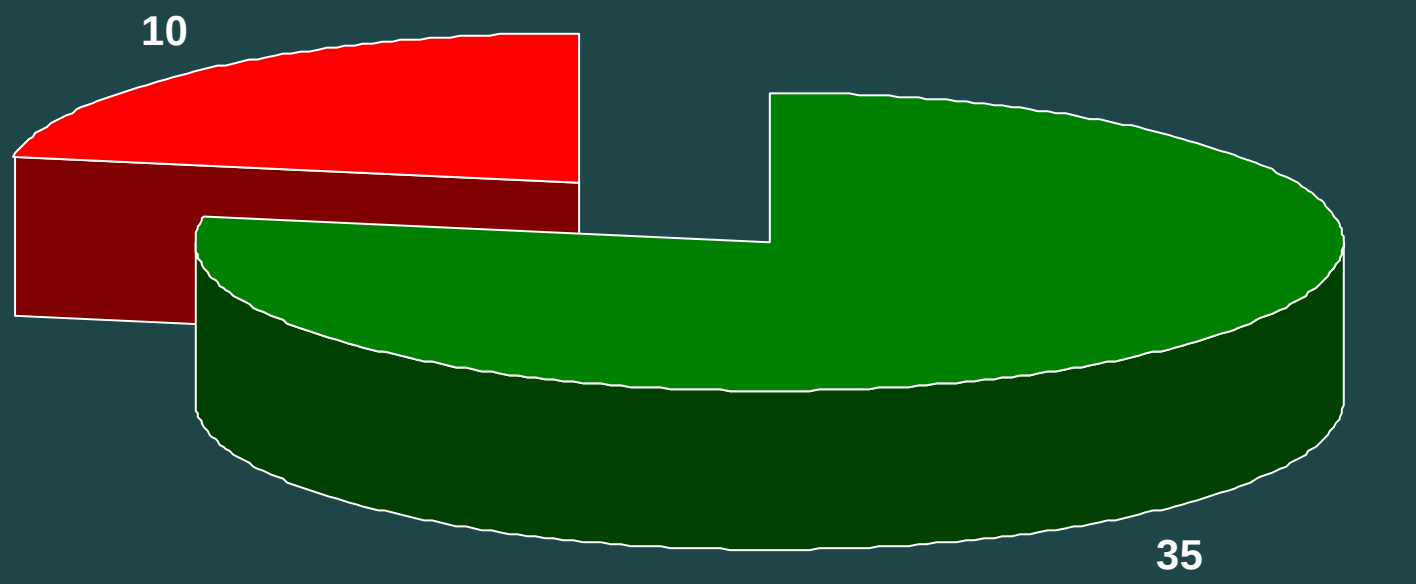

ВГПТ Рецидивный и персистирующий ВГПТ

Методики оперативного лечения вторичного гиперпаратиреоза

Субтотальная паратиреоидэктомия

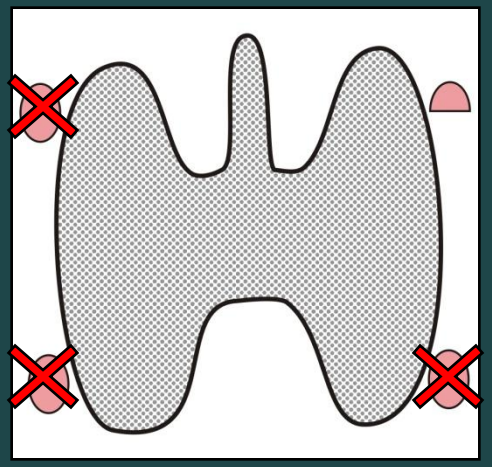

Тотальная паратиреоидэктомия + аутотрансплантация

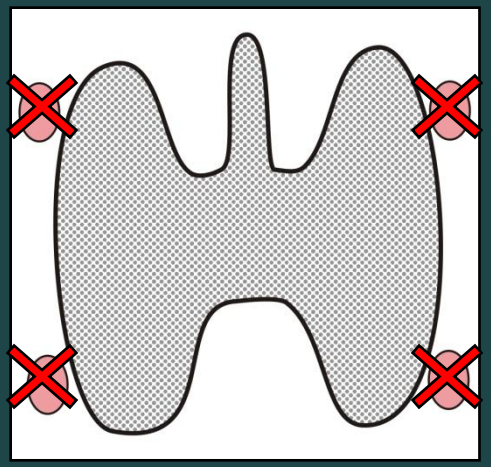

Тотальная паратиреоидэктомия

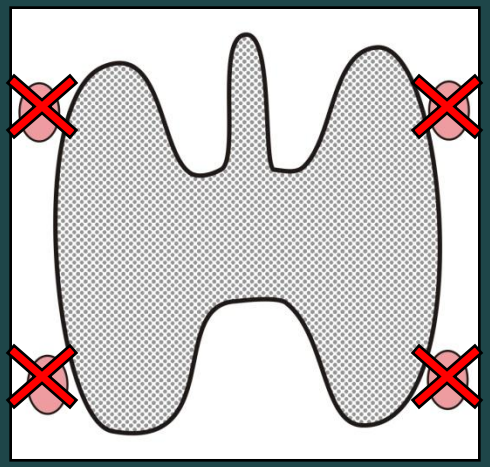

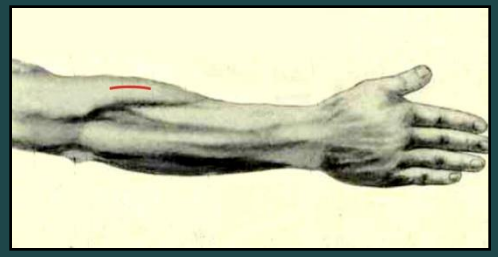

Количество выявленных при операции ОЩЖ

у первичных пациентов

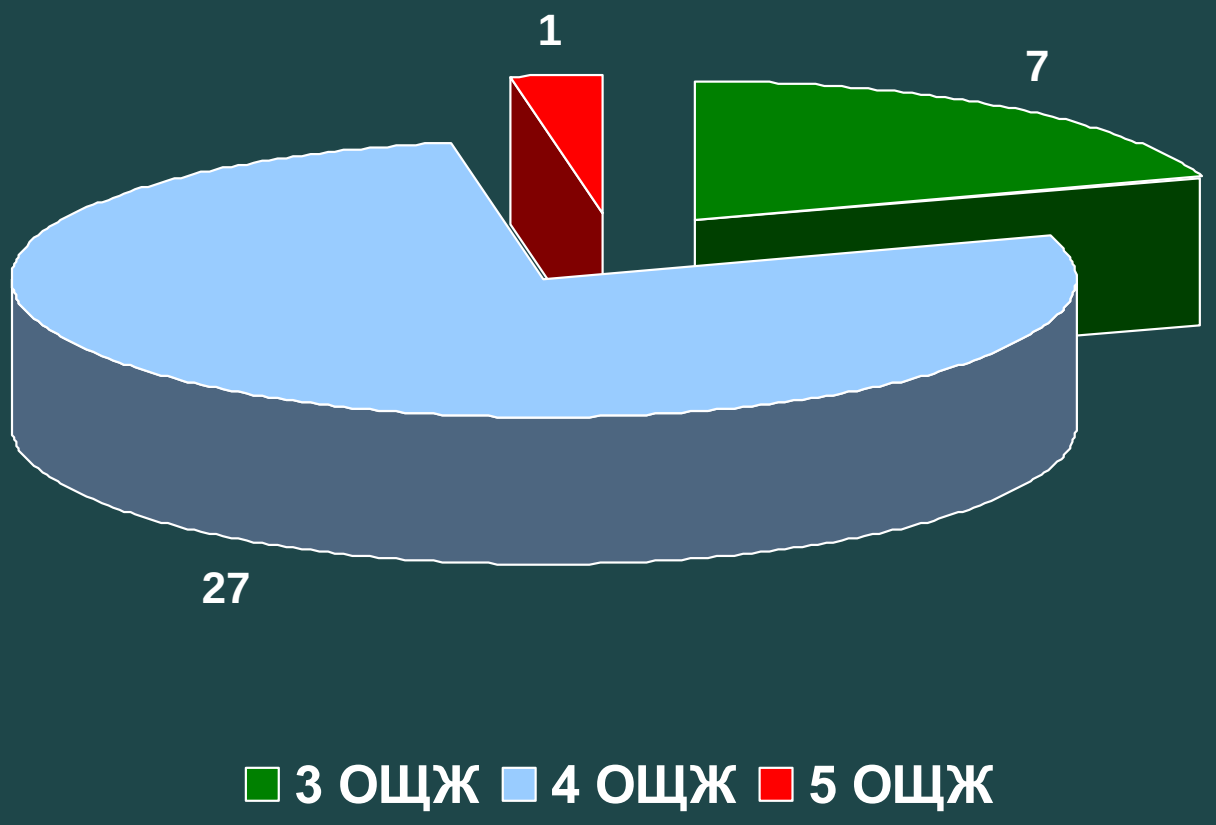

Расположение выявленных при операции ОЩЖ

у первичных пациентов

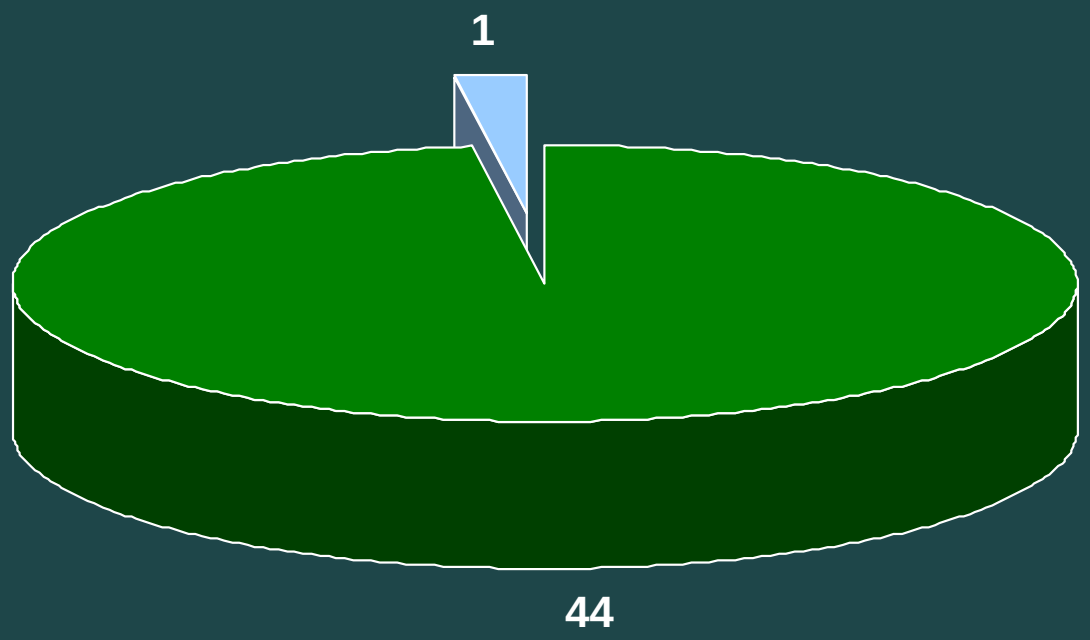

Шейное Интратиреоидное

Структура первичных операций при вторичном гиперпаратиреозе

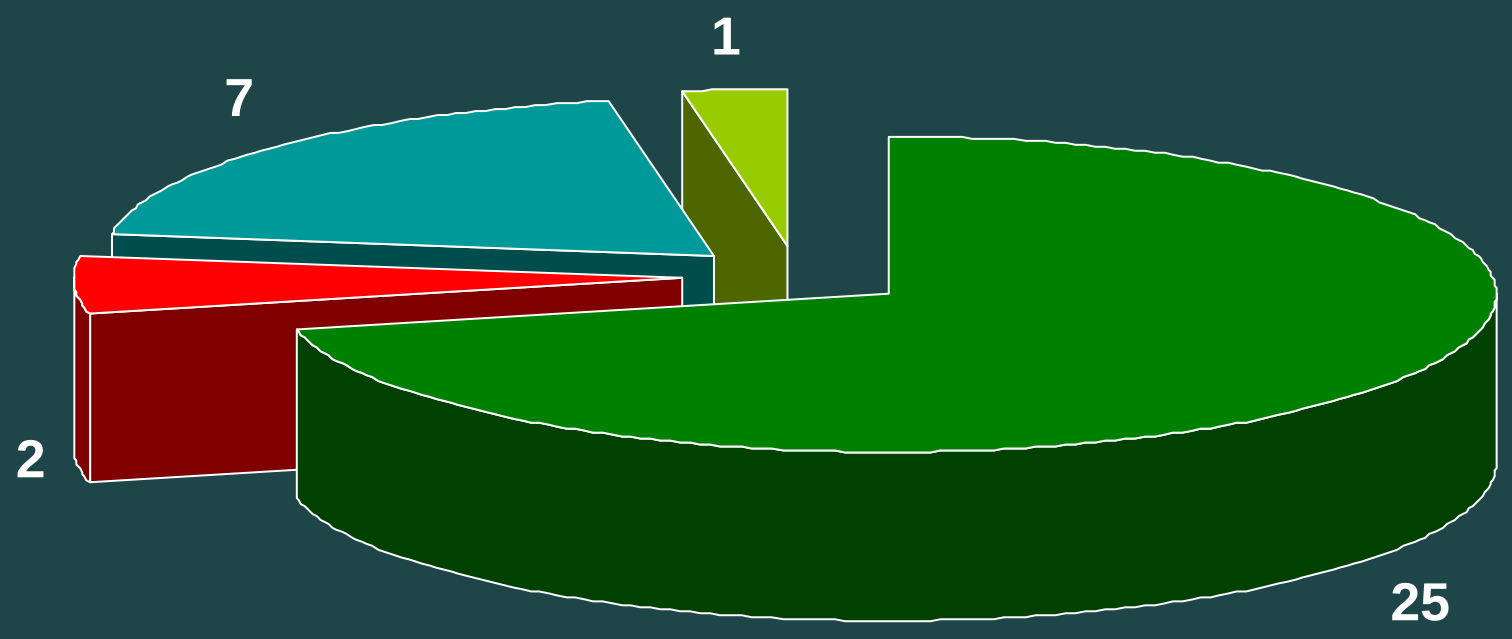

- ТХ+АТ
- ТХ+АТ+резекция ЩЖ
- Неполная
- Субтотальная

Количество выявленных при операции ОЩЖ
у пациентов с рецидивом ВГПТ

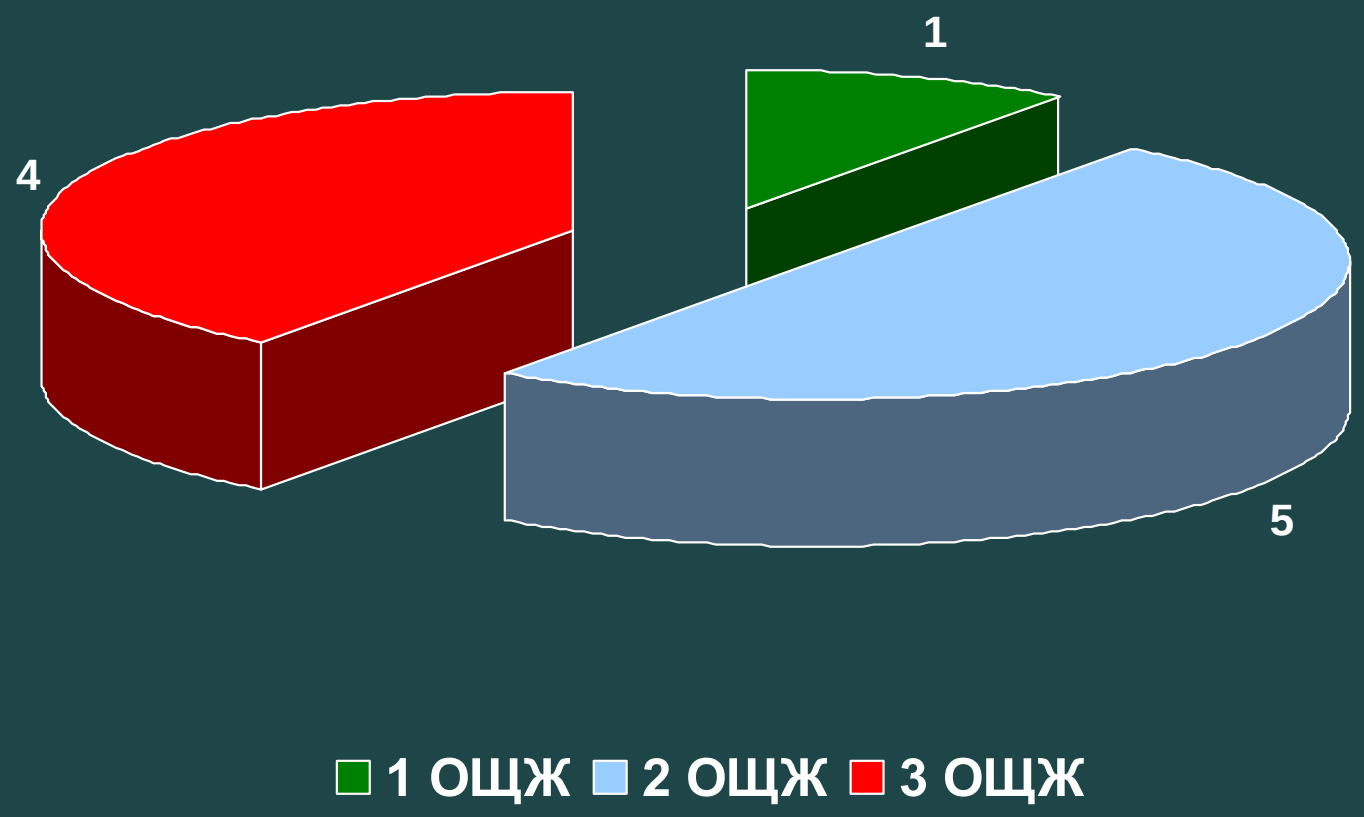

Причины послеоперационного рецидива ВГПТ

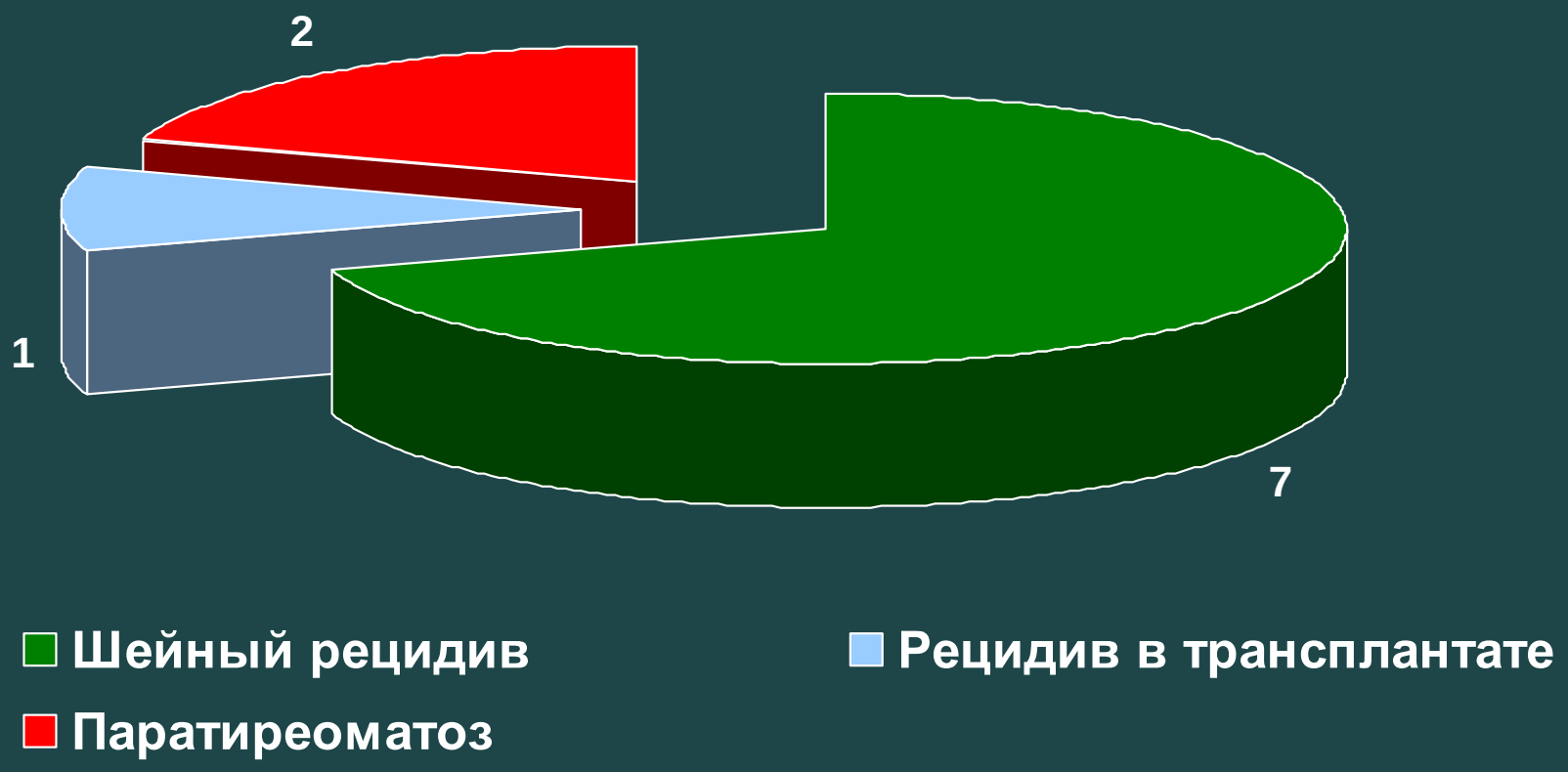

Паратиреоматоз

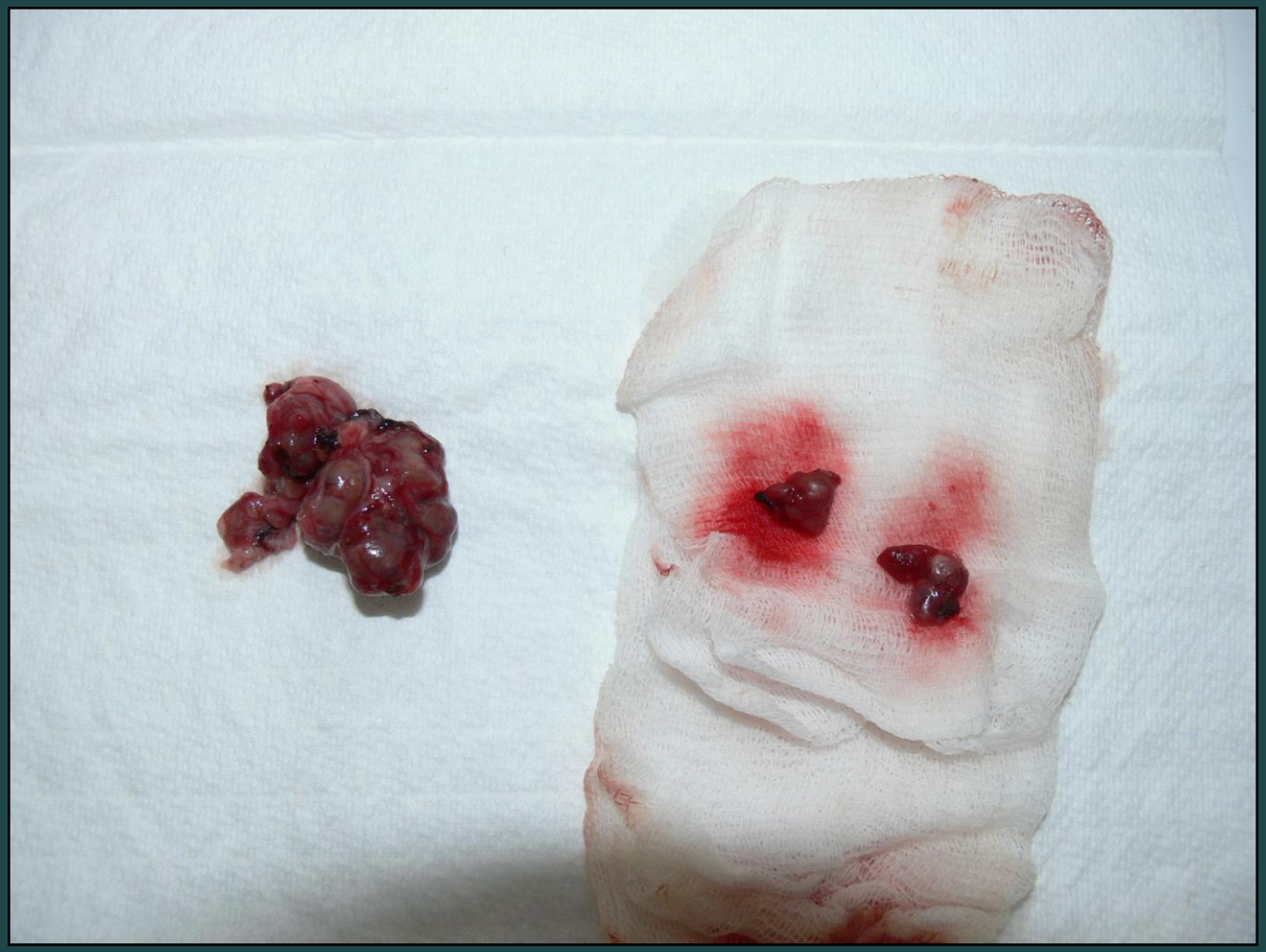

Длительность первичных оперативных вмешательств

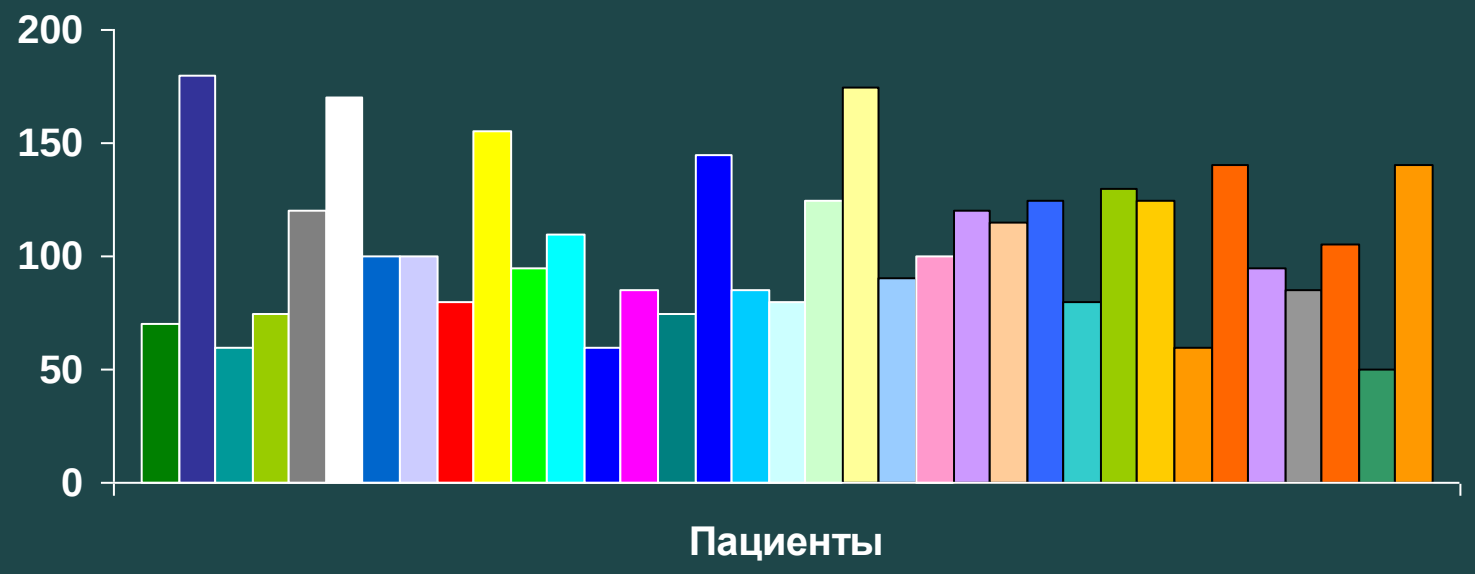

Средняя длительность операции – 105,9 минуты

Длительность повторных оперативных вмешательств

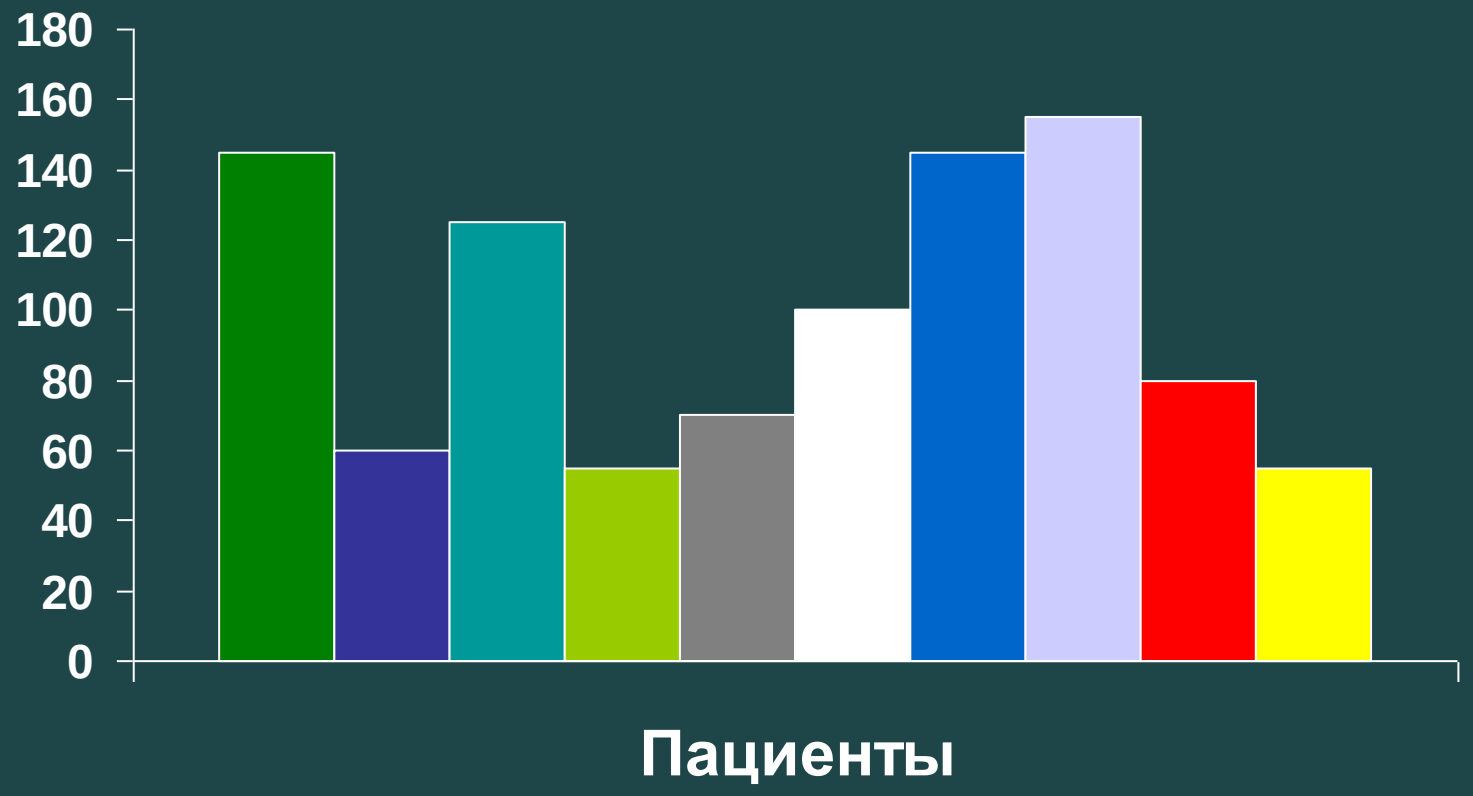

Средняя длительность операции – 99 минут

Осложнения оперативных вмешательств

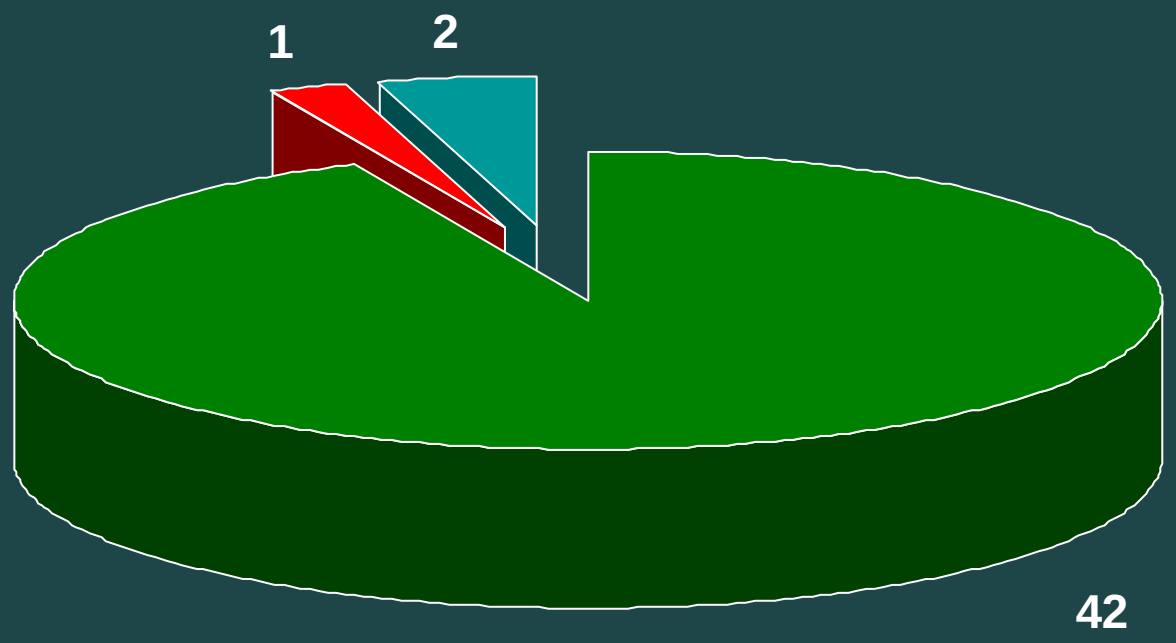

Без осложнений Кровотечения Парез ВГН

Уровень паратгормона до и после вмешательства



Средний до операции – 126,43 пмоль/л

Средний после операции – 9,31 пмоль/л

Средний при персистенции – 62,2 пмоль/л

Средний уровень ионизированного кальция до и после оперативного вмешательства

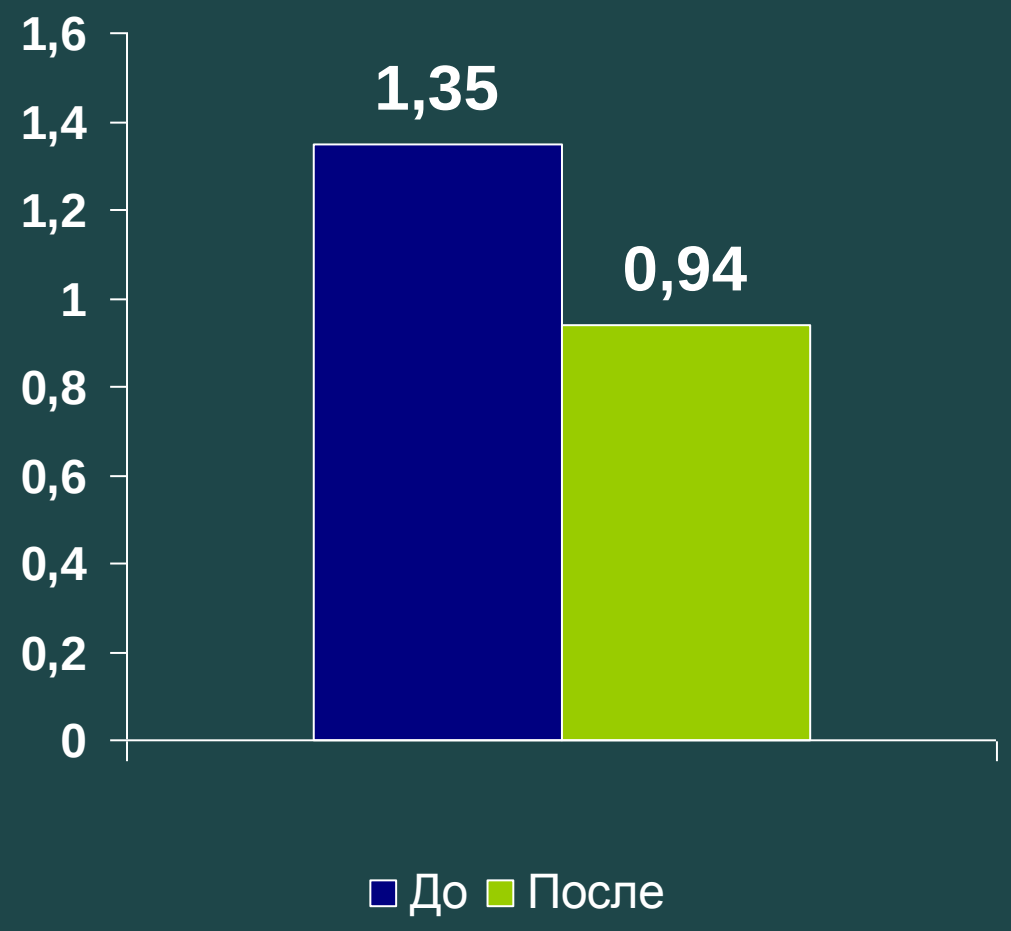

Средний уровень неорганического фосфора до и после оперативного вмешательства

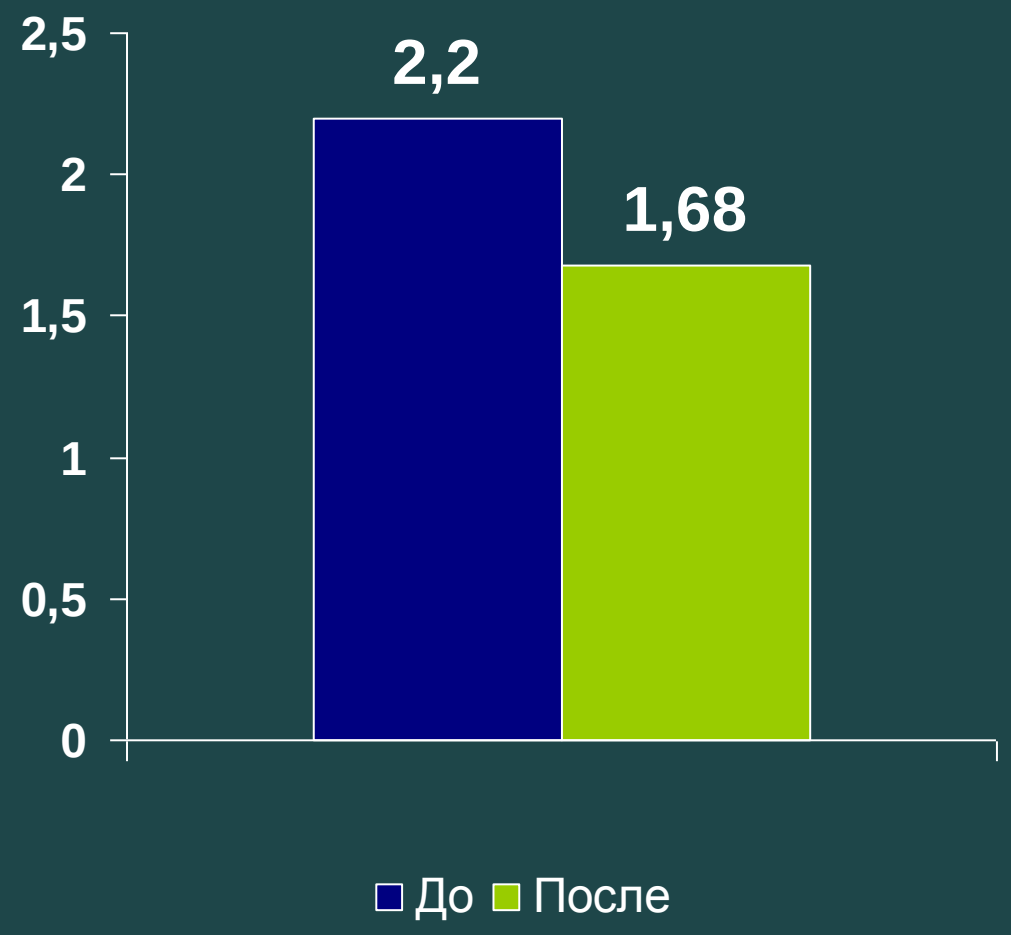

Криобанк ткани ОЩЖ



Выводы

- Предоперационное обследование пациентов с ВГПТ должно включать в себя ультразвуковое исследование, компьютерную томографию, по возможности – субтракционную сцинтиграфию
- Основной причиной послеоперационного рецидива гиперпаратиреоза в настоящее время является оставление ОЩЖ в пределах шеи
- Использование тотальной паратиреоидэктомии с аутотрансплантацией ткани ОЩЖ, удалением рогов тимуса и центральной шейной лимфодиссекцией позволяет добиться целевых значений ПТГ у подавляющего большинства пациентов

Северо-Западный региональный центр по лечению гиперпаратиреоза